Lane Medical Library

Aus dem Pathologischen Institut der Universität München
Direktor: Geheimrat Professor Dr. Max Borst

Über einen malignen Sympathicus-Tumor am Halse eines Neugeborenen

Inaugural-Dissertation
zur Erlangung der Doktorwürde
verfaßt und einer
Hohen Medizinischen Fakultät
der Bayerischen Ludwig-Maximilians-Universität
zu München

vorgelegt von

Friedrich Leicher
München

1936

Druck der Graphischen Kunstanstalt A. Huber, München 2 M, Neuturmstraße 2a und 4

Aus dem Pathologischen Institut der Universität München
Direktor: Geheimrat Professor Dr. Max Borst

Über einen malignen Sympathicus-Tumor am Halse eines Neugeborenen

Inaugural-Dissertation
zur Erlangung der Doktorwürde
verfaßt und einer
Hohen Medizinischen Fakultät
der Bayerischen Ludwig-Maximilians-Universität
zu München

vorgelegt von

Friedrich Leicher
München

1936

Druck der Graphischen Kunstanstalt A. Huber, München 2 M, Neuturmstraße 2 a und 4

Referent: Geh.-Rat. Univ.-Prof. Max Borst

Meinen lieben Eltern in Dankbarkeit gewidmet

Digitized by the Internet Archive
in 2026

https://archive.org/details/IA40154014_0195

Über einen malignen Sympathicus-Tumor am Halse eines Neugeborenen

Eine Sonderstellung unter den Geschwülsten nehmen die unreifen Sympathicustumoren ein, da sie mit wenigen Ausnahmen fast ausschließlich beim Neugeborenen und bei Kleinkindern vorkommen. Auch bei Frühgeburten und Feten wurden sie schon beobachtet. Sie sind vorzugsweise an den Nebennieren vorzufinden, dann am Bauch-, Brust-, seltener am Halsgrenzstrang, im Uterus (Pick), endlich wurden multiple Tumoren des Sympathicus im Unterhautzellgewebe entlang den Gefäßen beschrieben (Jakobson, Viktor, Hosoi).

Es kommt demnach diese Geschwulstart im ganzen Ausbreitungsgebiet des Sympathicus vor.

In ihrer Bösartigkeit geben die sympathischen Tumoren in nichts den Geschwülsten anderer Gewebe nach. Sie zeigen rapides Wachstum, Blutungen und Nekrosen, komprimieren, infiltrieren und zerstören das umliegende Gewebe, setzen endlich Metastasen auf dem Blut- und Lymphweg. Tochtergeschwülste finden sich vor allem in der Leber, in den regionären Lymphdrüsen und im Skelett, hier besonders in den platten Knochen des Schädeldaches, auch in der knöchernen Orbita. Meist führen diese Tumoren in kurzer Zeit zum Tode. Sollten die Geschwulstträger wirklich, wie dies einige Male beschrieben wurde, über die ersten Lebensjahre hinwegkommen, so differenzieren sich diese bösartigen Gewächse allmählich aus und bilden gutartige Ganglioneurome.

Die genaue Kenntnis und einwandfreie Diagnose dieser Tumoren wurde erst vor etwas über 20 Jahren erworben, nachdem man sie früher als Rundzellensarkom (Heaton 1898, Parker 1880,

Borst 1902, Shukowsky 1909 u. a.), congenitales Lymphosarkom (De Ruyter 1890, Kissel), hämorrhagisches Rundzellensarkom (Gade), später, als man der fibrillären Zwischensubstanz und der Zellanordnung mehr Aufmerksamkeit zuwendete, als maligne Gliome (Schilder, Küster, Lapointe et Lecène), Parasympathom (Alezais et Peyron), Paraganglioma coccygeum (Alezais et Imbert) gedeutet hatte. Zwar hatte schon frühzeitig Marchand darauf hingewiesen, daß seine Beobachtung eines Nebennierentumors wohl als Geschwulst des sympathischen Anteils aufzufassen sei. Er schreibt: »Die Zellen befinden sich in einem indifferenten Stadium und es ist wohl denkbar, daß sich im Laufe des späteren Lebens, wenn dasselbe erhalten geblieben wäre, deutliche Ganglienzellen aus einem Teil derselben entwickelt haben würden. Andererseits könnten mit zunehmender Wucherung der Geschwulst die indifferenten Zellformen so sehr überhandnehmen, daß das Bild eines kleinzelligen Rundzellensarkoms entstände.« Wohl hat Amberg schon im Jahre 1904 einen derartigen Fall mit der embryonalen Nebenniere verglichen. Doch erst durch die wertvollen Vorarbeiten von Kohn, Poll, Held und Wiesel über die Entwicklung des sympathischen Systems wurde es ermöglicht, exakte Vergleiche anzustellen und Schlüsse zu ziehen.

Nach diesen Verfassern wandern am Ende des 2. Embryonalmonats die Sympathogonien (Poll) oder Sympathicusbildungszellen (Wiesel) – kleine, lymphozytenähnliche Rundzellen mit dunklem Kern und sehr wenig Protoplasma – vom Rückenmark aus gemeinsam mit den Rami viscerales des vorderen Spinalastes, oder sie werden aus den Intervertebralganglien vorgeschoben. Von dort erfolgt ein weiteres Auswachsen der Sympathogonien mit den sich vorschiebenden Nervenstämmen. Die charakteristische Zellordnung der Sympathicusbildungszellen ist die gruppenweise Anhäufung von Zellen, die Bildung von Zellhaufen und mit der

Entstehung von Nervenfibrillen, den protoplasmatischen Ausläufern der gegen die Sympathoblasten (Poll) weiter entwickelten Sympathogonien, die Bildung von »Rosetten« (Küster) oder Sympathogonienkaspeln (Pick), auch Hohlkugeln (Landau) genannt.

Und so entstanden jetzt in kurzer Zeit vier Pionierarbeiten von Wright (1910), Pick (1912), Landau (1912) und Herxheimer (1914), in welchen die früheren Ansichten über diese Geschwülste widerlegt und wir eingehend und eindeutig über das Wesen und Werden dieser Tumoren unterrichtet werden. Von diesen Autoren stammt auch die Nomenklatur dieser Geschwülste:

Wright benennt sie »Neuroblastom« (Neurocytom), da sie aus undifferenzierten Nervenzellen, den »Neuroblasten« (Neurocyten) aufgebaut sind.

Pick nennt sie mit Bielschowsky »Ganglioma embryonale sympathicum« (»Sympathoma embryonale«), da sie die »embryonalen Frühstrukturen der sympathischen Ganglien und der Nebennierenmarksubstanz« »in verblüffender Ähnlichkeit« nachahmen.

Landau spricht von »malignen Neuroblastomen des Sympathicus« ebenso wie Herxheimer.

In Anlehnung an die fortschreitende Ausreifung der sympathischen Bildungszellen gegen die sympathische Ganglienzelle einerseits, gegen die chrombraune Zelle andererseits läßt sich auch ein geeignetes System der Sympathicustumoren aufstellen:

1) Sympathogonioma
   a) purum (bis jetzt zweimal beobachtet von Pick);
   b) tenuifibrillare (schon mit jugendl. Sympathicusfasern).

2 a) Sympathoblastom (aus Sympathoblasten und deren Neurofibrillen, Rosetten); bis jetzt in reiner Form noch nicht beobachtet).

2 b) Phäochromoblastom (aus Phäochromoblasten); reine Form noch nicht bekannt.

3 a) Ganglioneurome (reifende und ausgereifte Ganglienzellen enthaltend).

3 b) Chromaffine Tumoren (Markstrumen der Nebenniere aus chromaffinen Zellen bestehend).

Zwischenformen:

Neuroblastoma sympathicum (mit Sympathogonien, Sympathoblasten und feinfibrillärer Substanz).

Ganglioneuroblastome nach Robertson (Sympathogonien, Sympathoblasten, Ganglienzellen, Neurofibrillen).

Eine weitere Einteilung der Ganglioneuroblastome, wie sie R. F. v. Fischer vorsieht, dürfte, wie das auch Pick hervorhebt, praktisch nicht durchführbar sein.

Die Entstehung der Sympathicusgeschwülste ist durch die Zellausschaltung, das Liegenbleiben überschüssigen, mangelhaft differenzierten Materials (Borst) gegeben. Wenn die Sympathogonien in ihrem Urzustand persistieren und in blastomatöse Wucherung geraten, so entstehen Sympathogoniome. Diese können sich analog dem normalen Gewebe weiter ausdifferenzieren mit zunehmendem Alter des Geschwulstträgers; daß die Tendenz der Ausreifung in diesen Tumoren liegt, hat Landau schon 1912 eingehend erörtert: Er fand bei den jugendlichen Individuen die unreifsten Formen, mit steigendem Alter nahm auch die Differenzierungshöhe der Geschwülste zu, ihre Malignität und Größe nahm im selben Verhältnis ab.

Bei den Neuroblastomen des Sympathicus von erwachsenen nimmt man an, daß die ausgeschalteten Sympathicusbildungszellen liegen bleiben ohne Erscheinungen zu machen, um dann durch unbekannte Reize, manchmal vielleicht durch Traumen (Fall von Cushing, Harvey, Wolbach) blastomatös zu entarten. (Suzuki: Frau 82 Jahre, Hedinger: Frau 37 Jahre, Oberndorfer:

Frau 73 Jahre, Küster: Erw. Mann, Jaffé: Mann 31 Jahre, Capaldi: Frau 44 Jahre, Schott: höh. Alter, Blumensaat: Mann 47 Jahre.) Jedoch gehören diese Fälle zu den größten Seltenheiten. In der überwiegenden Mehrzahl finden sich die malignen Tumoren des Sympathicus im Säuglings- und Kindesalter meist unter dem ersten Lebensjahr, auch schon bei Feten. Bode berichtet über einen Fall von einem 8 Monate alten, abgestorbenen Fetus, bei dem ein kindskopfgroßer retroperitonealer Tumor etwa in der Gegend der Radix Mesenterii gelegen war und ein unüberwindliches Geburtshindernis bildete. Er bezeichnet ihn als »Gliosarkom« (mit eingesprengten Knorpel- und Knochenstücken), berichtet aber weiter: »Mit ziemlicher Sicherheit hat der Tumor seinen Ausgang vom Sympathicus genommen«.

E. Bülbring fand 33 Fälle von Neuroblastoma sympathicum (1927). Darunter waren 3 Neugeborene, 18 waren unter 3 Monaten, 6 zwischen 3 Monaten und einem Jahr, das älteste Kind war 6 Jahre alt. Sie stellt auch ein leichtes Überwiegen des weiblichen Geschlechtes fest. Als Ausnahmen erwähnte sie die Fälle von Barnewitz und Jaffé.

Demnach kommen die Neuroblastome des Sympathicus nicht so ganz selten vor, fand doch Wright in einem Jahr drei Fälle dieser Art. Frew fand 1911 unter 7000 Sektionen von Kindern 25 Fälle von Nebennierentumoren.

Wenn man im Ausland (van Dam, S. M. C. van Veen) je nach der Metastasierung der Tumoren in die Leber und die Lymphdrüsen einerseits, ins Skelett, besonders den Schädel, andererseits einen Typus Pepper und einen Typus Hutchinson unterscheidet, so scheint dies, wie auch Dietrich und Siegmund betonen, etwas zu weit gegriffen zu sein; denn neben diesen Typen gibt es auch Fälle mit Metastasen sowohl in Skelett und Leber zugleich als auch Fälle ohne Metastasen.

Als Merkmale für den Typus Pepper werden angegeben: Kinder sehr jung (bis 4 Monate), Primärtumor in der Nebenniere sehr klein, Zellen sehr unreif, meist enorme diffuse Lebermetastasen; oft auch Metastasen in den retroperitonealen Lymphknoten. Schnelles Wachstum entsprechend den unreifen Zellformen.

Für den Typus Hutchinson sind charakteristisch: Kinder meist vom 1. – 5. Lebensjahr, Tumor der Nebenniere oft größer als beim Typus Pepper. Zellen teils in ganz unreifem Stadium, teils schon ausreifende Formen vorhanden. Das Wachstum ist langsamer als beim Typus Pepper. Metastasierung besonders in den platten Knochen, vor allem in den Schädelknochen.

Wie verhalten sich nun diese Tumoren histologisch?

Die Geschwulstzellen sind teils klein (5 – 8 Mykr.), meist rundlich, aber auch oval oder polygonal. Ihr Kern ist dunkel, stark färbbar und mit einer Kernmembran umgeben. Im Inneren befindet sich bröckeliges Chromatingerüst. Protoplasma ist sehr spärlich, oft überhaupt nicht zu erkennen (Pick, Anitschkow, Barnewitz, v. Fischer): Sympathogonien, ähnlich im Aussehen wie Lymphozyten. Daher die frühere Deutung der Tumoren als Lymphosarkome, kleinzellige Rundzellensarkome. Anderenteils finden sich oft Zellen mit blaßerem, blasigem Kern, der weniger färbbar ist, mit feinerem Chromatingerüst und deutlichem Protoplasmasaum: Sympathoblasten. Ihre Größe ist 8–12 Mykr. Sie sind imstande, Neurofibrillen zu bilden. In den Ganglioneuroblastomen finden sich auch mehr oder weniger ausgereifte Ganglienzellen mit Nervenfasern neben den Sympathoblasten und Sympathogonien. Häufig gibt es fließende Übergänge. Teils überwiegen die lymphozytenähnlichen Sympathicusbildungszellen, teils die Sympathoblasten mit ihrer feinfaserigen Zwischensubstanz,

ein andermal kommen alle Evolutionsformen in ungefähr demselben Mischungsverhältnis vor. Je mehr unreife Elemente sich in dem Tumor befinden, desto bösartiger ist die Geschwulst, mit steigender Tendenz zur Ausreifung sinkt die Malignität, und am Ende dieser Reihe steht das gutartige, ausgereifte Ganglioneurom, das aber meistens auch noch einige Sympathogonien enthält.

Reine Fälle von Sympathogoniomen, die noch nicht die Fähigkeit der Bildung von embryonalen Fibrillen besitzen, also der niedersten Differenzierungsstufe – sie entsprechen den aus dem Medullarrohr ausgewanderten Stammzellen des Sympathicus (Pick) – kennt die Literatur nur in zwei Fällen aus einem Bericht von Pick. Die Zellen sind teils diffus zerstreut, teils in Alveolen zusammengefügt und bilden da und dort charakteristische Zellballen von Sympathogonien.

Sympathoblastome in reiner Form wurden von Schott und Marchand gesehen. (Nach Dietrich und Siegmund.)

Mitosen sind meist nur in geringer Zahl vorhanden (Kuroda, Martius, Kohler, Capaldi), öfters ist es nicht gelungen, sie nachzuweisen (Pick, Herxheimer u. a.). Atypische Mitosen wurden von Barnewitz gesehen, Falk und Anitschkow beobachteten Abschnürungsvorgänge; gelegentlich kommen auch mehr- und vielkernige Zellen, ja riesenzellenähnliche Gebilde vor (Beneke, Küster, Pick, Anitschkow).

Was nun die Zusammenordnung der Zellen betrifft, so kann man feststellen, daß sie je nach der Reife der Tumoren stark wechselt. Die ganz unreifen Formen zeigen neben diffuser Ausbreitung der Zellen das typische Bild der Zusammenordnung zu kleineren und größeren Haufen von Sympathicusbildungszellen (Pick, Landau, Herxheimer, Kohler, Matzdorf, Bülbring u. a.). Auch zeigen sich in diesen Fällen band- und reihenförmige Gebilde neben den runden, ovalen oder walzenförmigen Zellballen.

Mit fortschreitender Ausdifferenzierung und einsetzender Faserbildung — dies besonders bei den Sympathoblastomen — entstehen als weitere Entwicklungsstufe aus den soliden Zellballen die charakteristischen »Rosetten« oder Hohlkugeln, in deren Innerem die von den Tumorzellen gebildeten Fibrillen zu finden sind; in 1—3 Schichten gruppieren sich die Zellen um dieses feinfaserige Netz. Dazwischen sind auch Übergänge zu beobachten (Barnewitz, Blumensaat) mit Halbkreisen und Kreisen, in denen sich noch einige Sympathogonien befinden.

Unwillkürlich fällt hier die große Ähnlichkeit mit der normalen Histologie der Zellen und ihrer Formationen auf.

In den reinen Sympathogoniomen finden sich nirgends Nervenfasern; erst wenn die Fortentwicklung weiter vorgeschritten ist, bilden sich zarteste Fibrillen, die im Anfang wirr durcheinander liegen (Landau), »Knäuel und Zöpfe« bilden (Martius, R.v.Fischer), später sich mehr parallel und bündelförmig ordnen, indem sie die Rosetten miteinander verbinden. In diesen ist die fibrilläre Substanz teils wirr und netzartig verflochten (Küster, Schilder, Wright, Pick u. a.), teils radiär geordnet (Anitschkow). Wright, Pick und Landau faßten diese Fibrillen schon als embryonale Nervenfasern auf, Pick erkannte sie »als Ausläufer keglig sich verjüngender Plasmakuppen«, doch erst Herxheimer gelang es, die feinfibrillären Strukturen mit der Färbemethode von Bielschowsky als feinste Nervenfasern darzustellen mit ihrem welligen Verlauf und ihren spindeligen Verdickungen. Schon im Jahre 1910 hat Wright die Gliomtheorie Schilders einwandfrei widerlegt durch den Unterschied in der Färbung dieser Fibrillen nach der Gliamethode von Mallory gegenüber den Gliafasern und stellte die Identität der Tumorzellen mit den Bildungszellen des Sympathicus fest. Pick hob die Unterschiede im Aussehen seiner »Sympathogonienkapseln« von den »Gliaballen« Schilders hervor.

Die Blutversorgung erfolgt durch weite Gefäße mit meist dünnen Wandungen; Einbrüche der Tumorzellen in die Gefäße und Geschwulstthrombosen gehören nicht zu den Seltenheiten. Durch die Arrosion der Gefäße sind auch die Blutungen in das Parenchym zu erklären, von denen unten noch die Sprache sein wird.

Die Gefäße werden aus der umgebenden Kapsel in Septen gegen das Innere des Tumors geführt. Die Septen werden immer schmäler, splittern sich immer mehr auf, bis sie endlich ganz zarte, bindegewebige Alveolen oder Maschen bilden, die sehr häufig bei den Autoren erwähnt werden.

Sehr charakteristisch ist bei diesen embryonalen Sympathicusgeschwülsten die Neigung zu Nekrosen und Hämorrhagien, die fast in keiner Beschreibung fehlen. Sie verleihen den Tumoren makroskopisch eine buntscheckige, graurötliche bis graugelbe Tönung. Dies Verhalten fiel schon Gade auf, der seinen Tumor deshalb »hämorrhagisches Rundzellensarkom« benannte. Diese Blutungen und Zerfallsherde finden sich besonders häufig an Stellen mit überwiegender Zahl von Sympathogonien, vor allem auch in den Lebermetastasen, die sich meist aus den unreifsten Formen von Tumorzellen zusammensetzen, ein Beweis dafür, daß die Bildungszellen des Sympathicus die größte Malignität besitzen. Daß die Metastasen weniger ausdifferenziert sind als die Primärgeschwulst, führt Landau auf die größere Wachstums- und Vermehrungsenergie der Sympathogonien zurück. Darum findet man in solchen Fällen auch mächtige Infiltration, diffuse Metastasierung hauptsächlich in die Leber, massive Blutungen und vielfach Gefäßeinbrüche. Daher stehen manchmal die Metastasen im Vordergrund der klinischen Beobachtung (S. M. C. v. Veen u. a.).

Einige Fälle sprechen auch für die Möglichkeit einer primär multiplen Entstehung der Neuroblastome. Insbesondere zählen

hierher die Beobachtungen von doppelseitigen Nebennierentumoren, wie sie B. Fischer bei einem neugeborenen Mädchen, Wright bei einem neugeborenen Knaben, Kuroda bei einem 7 Monate alten Kind, Landau bei einem neugeborenen Mädchen, Blumensaat bei einem 47 jährigen Manne, Bülbring bei einem 4 Jahre alten Knaben sahen.

Die Größe der Tumoren wechselt stark, von etwa Walnuß- bis Kindskopfgröße, sie sind jedoch bei den jüngsten Individuen am größten (Landau). Auch ist die Wachstumstendenz dieser unreifsten Formen so gewaltig, daß sich innerhalb weniger Wochen die mächtigsten Tumoren entwickeln können (S. M. C. v. Veen, E. Bülbring).

Nun noch ein Wort über die Rückbildungsmöglichkeit. Sie wurde in einigen Fällen beobachtet, in denen sich das Gewächs langsam zu einem gutartigen Ganglioneurom zurückbildete (Cushing, Harvey, Wolbach; Jakobson, Victor, Hosoi). A. Quirin behauptet sogar, daß eine Spontanheilung möglich sei durch Zerstörung und Rückbildung der Geschwulst durch Hämorrhagien, Nekrosen und Makrophagen, die er in zwei Fällen gesehen zu haben behauptet.

Zur Veranschaulichung der verschiedenen Formen der unreifen Sympathicusgewächse mögen die Fälle von F. Matzdorf (Sympathogoniom), E. Bülbring (Neuroblastoma sympathicum) und R. F. v. Fischer (Ganglioneuroblastom) dienen:

Matzdorf: Knabe im Alter von 6 Wochen mit großem Lebertumor von gelbrosa bis dunkelblauroter Farbe; Tumor der linken Nebenniere. Mikroskopisch: Abgekapselter Tumor der linken Nebenniere mit lymphozytenähnlichen kreisrunden Zellen, dazwischen Hämorrhagien. Die Rundzellen sind ohne besondere Anordnung, Zwischensubstanz nur manchmal als strukturlose Fäden angedeutet. Gefäßführende Septen ziehen von der Kapsel in den

Tumor. Kerne fast ohne Protoplasma; vereinzelt ovale Zellen mit kleinerem, randständigem Kern und deutlicher Protoplasmazone.

In der Leber Häufchen von Geschwulstzellen zwischen Bindegewebssepten, keine Rosetten, keine Fibrillen, kaum Häufchen:

Sympathogoniom. –

E. Bülbring: Kindskopfgroßer, retroperitonealer Tumor bei einem 4 Jahre alten Knaben. Weiche Massen von teils roter, teils grauer, teils grauroter Farbe. Duodenum, Pankreas und rechte Nebenniere sind in den Tumor einbezogen. Metastasen im Schädel, in einigen Rippen, im Zwerchfell, den regionären Lymphknoten, der Magenschleimhaut, in der Leber und in den Pleurablättern. Mikroskopisch: Sympathogonionen und Sympathoblasten, Zellballen, Rosetten, fibrilläre Zwischensubstanz; teilweise sind die Lymphspalten und die Gefäße mit Geschwulstzellen erfüllt.

Diffuse Lebermetastasen, Infiltration des Pankreas, Blutungen, Nekrosen, in den regionären Lymphdrüsen teilweise auch Verkalkungsherde. Darmmetastasen durch lymphogene, die anderen durch hämatogene Aussaat. Mikroskopisch zeigt auch die linke Nebenniere blastomatöse Veränderungen:

Neuroblastom. –

R. F. v. Fischer: Totgeborenes Kind mit haselnußgroßem Tumor in der linken Halsgegend, derb, von grauroter bis grauer Farbe. Keine Metastasen. Mikroskopisch: Bindegewebige Kapsel mit zahlreichen Blutgefäßen; gefäßtragende Septen ziehen in den Tumor. Zwischen den feinen Maschen mit ihren weiten, dünnwandigen Gefäßen liegen teils lymphozytenähnliche Rundzellen, teils solche mit bläschenförmigen, runden bis ovalen Kern, mit feinem Chromatingerüst und etwas Protoplasma. Feinste Fibrillen, die manchmal Knäuel bilden; Rosetten; parallel geordnete Fibrillen. Teilweise Stränge von Tumorzellen zwischen reichlichem, parallel

angeordnetem Bindegewebe. An verschiedenen Stellen liegen große, konisch zugespitzte Zellen mit Nervenfortsätzen und bläschenförmigem Kern (Ganglienzellen). Um letztere herum Scheidenzellen. Keine Gefäßeinbrüche:

Ganglioneuroblastom. –

Nun möchte ich dieser allgemeinen Zusammenstellung der Morphologie und Genese der malignen Sympathicusgewächse eine Beobachtung anschließen, die am hiesigen Pathologischen Institut gemacht wurde.

Es handelt sich um einen neugeborenen Knaben, der 36 Stunden nach der Geburt starb.

Die anatomische Diagnose lautet:

Cephalhämatom über dem linken Scheitelbein.
Tentoriumriß links am Übergang der Falx ins Tentorium.
Subdurales Hämatom, besonders über der linken Hemisphäre und an der Hirnbasis.
Tumor in der Gegend des Plexus cervicalis rechts im Bereich der oberen Thoraxapertur.
Hypostase in beiden Lungenunterlappen. Atelektase in den Unterlappen.

Die Sektion ergab »rechts zwischen Trachea und 1. Rippe, dicht der 1. Rippe aufsitzend, eine etwa walnußgroße, überall abgekapselte Geschwulst, die mit den Nachbarorganen nicht in Zusammenhang steht und nach unten zu dicht dem Plexus cervicalis aufliegt, aber überall leicht ausschälbar ist. Auf Durchschnitten ist diese Geschwulst gleichmäßig gelblich, ziemlich weich, mit einigen rötlichen Fleckchen«.

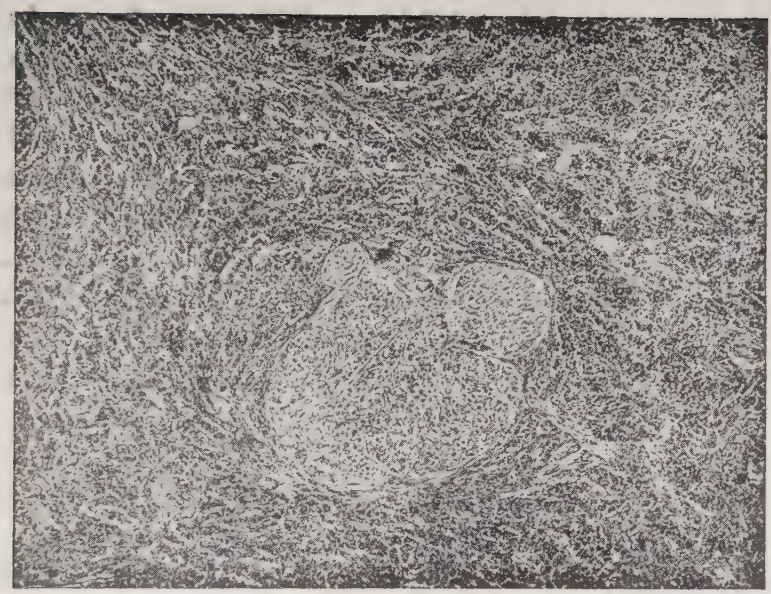

Histologisch ergab sich folgender Befund:

Der Tumor ist abgekapselt durch schmale Bindegewebsstreifen. Von hier aus ziehen gefäßtragende Septen aus collagenen Fasern gegen die Mitte; sie splittern sich immer mehr auf und bilden im Zentrum der Geschwulst ein feinmaschiges Netz von Alveolen (teils länglich, teils rund), in deren Innerem sich die Tumorzellen befinden. Es kommen auch Stellen ohne Stützgerüst vor.

Ins Bindegewebe eingebettet, findet sich neben den ernährenden Gefäßen auch das Ganglion cervicale inferius des sympathischen Grenzstrangs mit seinen Nervenabgängen. Sonst liegen noch da und dort einige Nerven im Tumor, die jedoch der Örtlichkeit angehören. Eine Schädigung dieser Elemente ließ sich nicht feststellen.

Die Geschwulstzellen zeigen kaum ein Schwanken der Zellgröße. Bei oberflächlicher Betrachtung ist man versucht, die dicht nebeneinanderliegenden Zellen als Lymphozyten anzusehen. Jedoch

ist ihr Kern nicht so dunkel färbbar, zeigt in seinem Inneren brökkelige Chromatinschollen, ist etwas größer; ein Protoplasmasaum ist nirgends zu erkennen. Die Gestalt der Zellen ist meist rundlich bis oval, öfters jedoch auch unregelmäßig polygonal konfiguriert.

Im Zentrum des Tumors liegen die Zellen weit verstreut in den Alveolen. Da und dort einmal ein rotes Blutkörperchen unter ihnen, massive Hämorrhagien aber nirgends zu erkennen. Sehr selten einmal ein geschrumpfter Kern, ab und zu Zerfallsprodukte, jedoch nie ausgedehntere Nekrosen. Die Blutversorgung ist hier erheblich schlechter als in den Randpartien, ein sicheres Zeichen für das schnelle Wachstum der Geschwulst. Gegen die Peripherie des Tumors zu erscheinen die Maschen immer mehr mit Geschwulstzellen erfüllt. Man erkennt das Bestreben einzelner Partien, Gruppen von Zellen zu bilden, zu Zellballen zusammenzutreten. Manchmal sind die Zellen der ovalen bis rundlichen Häufchen so dicht beisammen, daß man sie kaum mehr zu trennen vermag. Am Rande der Geschwulst ist die Band- und Paradestellung der Zellen vorherrschend. Dies mag zum Teil auf den Druck zurückzuführen sein, der aus dem Zentrum des Tumors durch sein rapides Wachstum zustande kommt. Die einzelnen Reihen von Kernen sind durch schmale Bindegewebsstreifen voneinander geschieden. Auch schieben sich solche Bandformationen oft weit ins angrenzende Gewebe vor, so daß daraus auf ein infiltrierendes Wachstum der Geschwulst ohne weiteres geschlossen werden darf. An manchen Stellen glaubt man erkennen zu können, wie die Tumorzellen die Gefäße anzunagen im Begriffe sind. Zu Gefäßeinbrüchen oder Geschwulstthrombosen ist es jedoch noch nirgends gekommen. Daher auch der Mangel an Metastasen in diesem Fall.

Tumorzellen von höherer Reife sind auf keinem der zahlreichen Schnitte zu sehen. Immer handelt es sich um jene kleinen,

lymphozytenähnlichen Zellen. Kernteilungsfiguren sind nicht sicher nachweisbar, manchmal glaubt man Andeutungen davon zu erkennen.

Typische Rosetten, die Landau als eine spätere, höhere Differenzierungsstufe der Zellballen ansieht, sind nicht vorhanden, manchmal scheint das Zentrum der Haufen eben im Begriffe zu sein, sich aufzuhellen. Dieses Stadium habe ich aber nur zweimal gesehen.

Feinfibrilläre Substanz, die auf das Vorhandensein von Neurofibrillen hätte schließen lassen, wurde nicht entdeckt. Trotz spezifischer Färbemethoden nach Cajal, weiter nach einer neuen Modifikation dieser Färbung von Cassado (die eben am hiesigen Institut erprobt wird und eine ausgezeichnete Imprägnation auch der feinsten Neurofibrillen liefert), auch nach der Methode von Bielschowsky zeigte sich nicht die Spur von nervösen Fasern mit Ausnahme der Nervenbündel, die der Örtlichkeit angehören. Wo immer fibrilläre Strukturen auftraten, so standen sie immer im Zusammenhang mit dem Stützgerüst und ließen sich nach der Färbung von van Gieson, Bielschowsky und Suarez Lopez (letzteres eine neue Methode der Imprägnation von collagenem Bindegewebe, auch am hiesigen Pathologischen Institut ausgearbeitet) immer als Silberfibrillen oder collagene Fasern nachweisen. Auch Gitterfasern zwischen den Tumorzellen waren nirgends zu erkennen, woraus sich der Schluß ergibt, daß wir es hier nicht mit einem vom Bindegewebe abstammenden Gewächs zu tun haben.

Es handelt sich demnach um eine Geschwulst aus vornehmlich runden, kleinen Zellen, die nur einen Kern erkennen lassen und kein Protoplasma. Die Zusammenordnung der Zellen zu Haufen einerseits, zu Reihen- und Bandformationen andererseits, der absolute Mangel an Gitterfasern, der Zusammenhang mit dem

Ganglion cervicale inferius, die charakteristische Anordnung des Bindegewebes zu Alveolen lassen den eindeutigen Beweis zu, daß es sich hier um eine Geschwulst handelt, die aus Sympathicusbildungszellen aufgebaut ist. Es ist daher ein Sympathogoniom zu diagnostizieren und da keine Rosetten und nicht die geringste neurofibrilläre Zwischensubstanz vorhanden ist, kann es sich nur um die unreifste Form eines Sympathogonioms handeln, um ein sehr seltenes Sympathogonioma purum am Halse eines Neugeborenen ohne Metastasen.

Am Schlusse meiner Arbeit angelangt, bleibt mir nur noch die ehrenvolle Pflicht, Herrn Geheimrat Professor Dr. Max Borst für die Unterstützung und Betreuung beim Werden der Arbeit meinen tiefsten Dank auszusprechen.

Friedrich Leicher

Literaturangaben:

Borst	Lehre von den Geschwülsten (1902) I, S. 241
	„ „ „ „ II, S. 788–789
	Allgemeine Pathologie der malignen Geschwülste (1924)
Pick	Berliner klinische Wochenschrift 1912 Nr. 1/2
	„ „ „ 1928 Nr. 1, S. 233
Landau	Frankf. Zeitschr. f. Path. 1912, Bd. 11, S. 26
Herxheimer	Ziegler Beiträge 1914, Bd. 57, S. 112
Anitschkow	Virchow Archiv f. path. Anat. 1913, Bd. 214, S. 137 ff.
Martius	Frankf. Zeitschr. f. Path. 1913, Bd. 12, S. 442
Kohler	Inaug.-Diss. Heidelberg 1914
Robertson	Virch. Arch. f. path. Anat. 1915, Bd. 220, S. 147
Römmelt	Inaug.-Diss. Frankfurt 1921
Quirin	Zentr.-Blatt f. Path. 1921/22, Bd. 32, S. 184
Barnewitz	Frankf. Zeitschr. f. Path. 1922, Bd. 26, S. 317
v. Fischer	Frankf. Zeitschr. f. Path. 1922, Bd. 28, S. 603
Capaldi	Frankf. Zeitschr. f. Path. 1927, Bd. 35, S. 83

Cushing, Harvey, Wolbach	Zentr.-Blatt f. Path. 1928, Bd. 41, S. 300
Matzdorf	Virch. Arch. f. path. Anat. Bd. 266, S. 417
Bülbring	Virch. Arch. f. path. Anat. Bd. 268, S. 300
Blumensaat	Virch. Arch. f. path. Anat. 1928, Bd. 269, S. 431
Bode (Greifswald)	Zentr.-Blatt f. Gynäk. 1931, Nr. 9, S. 1565
van Veen	Jahrb. f. Kinderheilkd. 1928, Bd. 122, S. 214
Dietrich und Siegmund	Henke-Lubarsch, Bd. VIII, S. 1039
Jakobson, Victor, Hosoi	Zentr.-Blatt f. Path. 1931, Bd. 51, S. 108
Wright	zitiert nach Pick, Herxheimer, Kohler usw. ebenso wie die anderen vorkommenden Autoren.

Lebenslauf

Ich, Friedrich Franz Leicher, bin geboren zu München am 26. April 1911 als Sohn des Kassenfabrikanten Alois Leicher und seiner Gattin Maria Leicher, geb. Wagner.

Nach vierjährigem Besuch der Volksschule an der Frauenstraße zu München trat ich im Jahre 1921 in das Neue Realgymnasium in München ein, wo ich Ostern 1930 absolvierte.

Anschließend daran oblag ich dem Medizinischen Studium ab Sommersemester 1930, legte im Juli 1932 das Physikum mit Erfolg ab und bestand nach einer Gesamt-Studienzeit von 11 Semestern die Ärztliche Staatsprüfung.

Zur Zeit bin ich als Medizinal-Praktikant im Krankenkaus des Dritten Ordens Nymphenburg, München tätig.

Friedrich Leicher